

El uso de los implantes provisionales con prótesis provisional fija como protección de los implantes definitivos post extracción

Este caso clínico sirve para evaluar cómo los implantes provisionales sirven para mantener la estética y función de la prótesis temporal, permitiendo la carga de los mismos para obtener una máxima comodidad y satisfacción del paciente. La literatura sobre este tipo de implantes se limita a informes de casos individuales y tiene como principal objetivo la valoración de la prótesis, no del implante. Krennmaier es uno de los investigadores que más ha usado los implantes provisionales en maxilar y mandíbulas edéntulas con alta tasa de éxito a largo plazo.

◆ Contacto
jcalvo@ucam.edu

Introducción

La restauración protésica con implantes endóseos se considera un tratamiento seguro y con un método clínicamente probado y se ha convertido en un dental establecido con procedimiento (1,2). Colocar los implantes de manera sumergida sin hacer una carga inmediata necesita pasar por una fase de curación de 3 a 6 meses, dependiendo si es en maxilar o mandíbula (1,2). Esta carga dependerá esencialmente de la calidad del hueso del paciente y de las condiciones médicas del mismo. En el edéntulo mandíbula, carga inmediata de interforaminal, los implantes como anclaje protésico han sido utilizados con éxito durante muchos años. Sin embargo, como limitación conocida, este enfoque requiere un mínimo de 4 implantes interforaminales (3,4). Debido a la variada calidad y cantidad de hueso maxilar, todavía no se ha emitido una opinión uniforme establecida sobre cuántos implantes se necesitan en el maxilar o mandíbula edéntula y cuándo puede cargarse o no (4). Y, aunque la forma del implante y sus superficies han traído muchos cambios en positivo para acelerar la fase de cicatrización, es muy arriesgado en algunos casos cargar los implantes inmediatamente (5).

En arcos edéntulos, las sobredentaduras removibles pueden ser utilizadas como prótesis provisionales para mantener al paciente con dientes durante el tiempo de cicatrización de los

implantes recién colocados hasta la restauración final. Esta prótesis completa colocada inmediatamente puede producir ciertos micro movimientos en los implantes dentro del hueso con el riesgo de perderlos (6,7). Se han desarrollado implantes provisionales (PI) para restauración provisional y prótesis de inmediata rehabilitación evitando la carga de los implantes definitivos. Puede permitir la rehabilitación inmediata garantizando la estabilización adecuada de la sobredentadura.

Por otra parte, la literatura sobre implantes transicionales o provisionales se limita a informes de casos individuales y tiene como principal objetivo la valoración de la prótesis, no del implante (8-10). Krennmaier es uno de los investigadores que más ha usado los implantes provisionales en maxilar y mandíbulas edéntulas con alta tasa de éxito a largo plazo (11-15).

Este caso clínico sirve para evaluar cómo los implantes provisionales sirven para mantener la estética y función de la prótesis temporal, permitiendo la carga de los mismos para obtener una máxima comodidad y satisfacción del paciente.

Desarrollo

Se presenta un caso clínico de un hombre de 60 años de edad, sin antecedentes clínicos de importancia. Presenta ausencia de varias piezas dentarias en toda la cavidad oral (figura 1).



Dr. José Luis Calvo Guirado
Catedrático de Cirugía Bucal e Implantología Oral de la Facultad de Ciencias de la Salud en la Universidad Católica San Antonio de Murcia (UCAM).
Director de la Cátedra Internacional de Investigación en Odontología en la UCAM.
Director del Grupo de Investigación de Odontología Clínica y Experimental en la UCAM.
Research Professor Department of Prosthodontics and Digital Technologies. School of Dental Medicine. State University of New York at Stony Brook (EE.UU.).

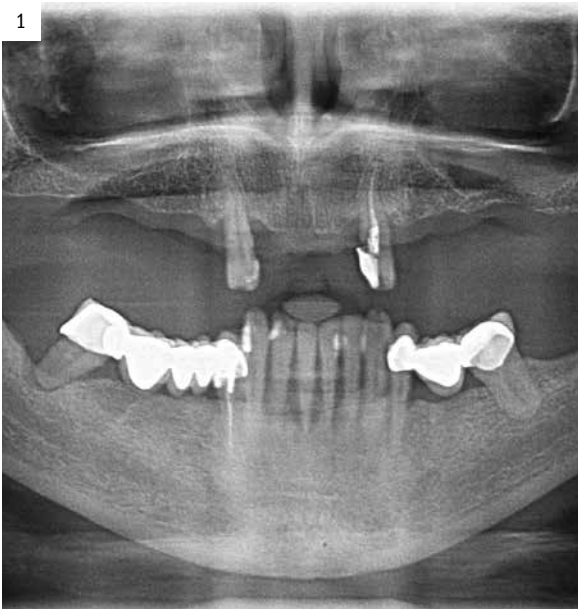


Figura 1. Radiografía panorámica previa.

En la imagen intraoral se puede observar la ausencia masiva de piezas dentarias del maxilar superior con una neumatización de ambos senos maxilares, dejando poco espacio para colocar implantes en las zonas posteriores superiores. En mandíbula presenta una movilidad de grado 3 en todas las piezas (figura 2). Se procede a la realización de un encerado de diagnóstico, modelos de escayola de estudio y modelo de escayola del encerado de diagnóstico para la confección de una férula de vacío para los provisionales inmediatos (figuras 3 y 4). El plan de tratamiento es la extracción de todas las piezas dentarias y colocación de implantes inmediatos (figura 5).

Comenzamos la cirugía con un colgajo de espesor total y exposición del hueso alveolar mandibular, donde se observan numerosos defec-

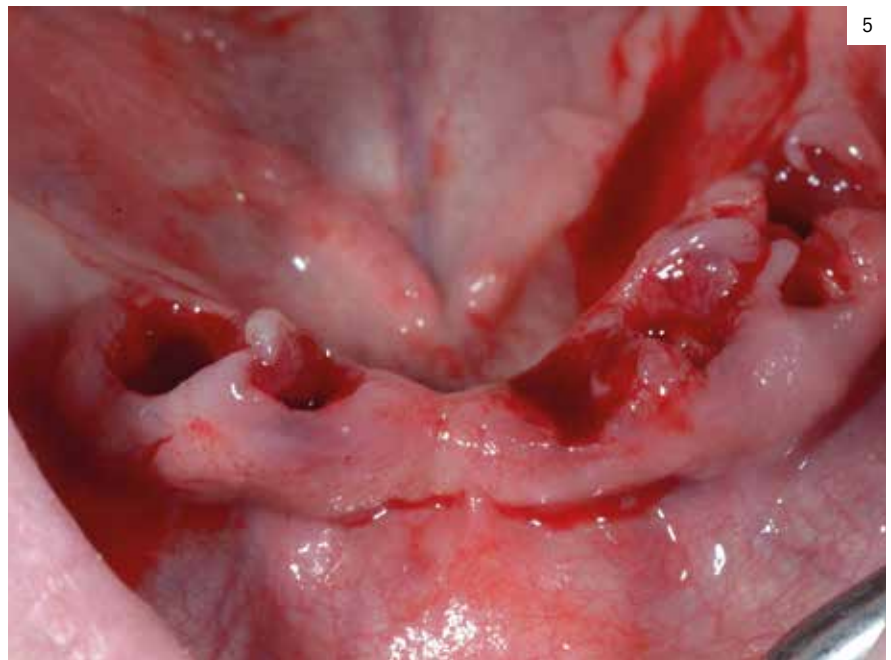
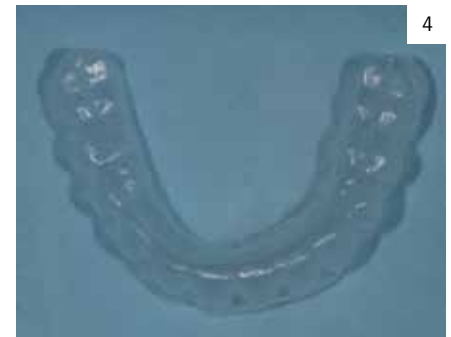
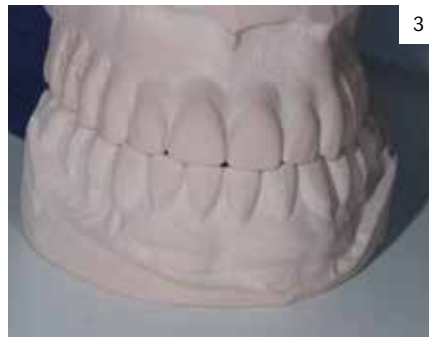
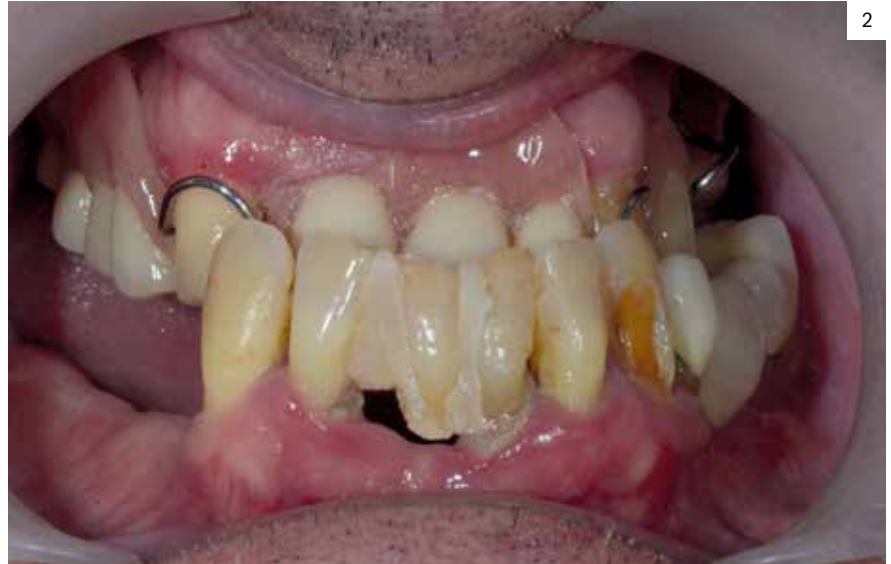Figura 2. Mordida invertida del paciente con dientes de movilidad 3.

Figura 3. Modelo de escayola del encerado de diagnóstico previo a la cirugía.

Figura 4. Férula transparente para provisionales inmediatos.

Figura 5. Extracciones inferiores.

tos óseos (figura 6). Los dientes extraídos que no tienen endodoncia se pulen y se elimina el ligamento periodontal con una fresa de carburo tungsteno, para posteriormente ser triturados (figura 7). Posteriormente, los dientes se colocan en la cámara de procesamiento del Smart Dentin Grinder (Bioner Sistemas Implantológicos) para ser molidos y así poder ser usados como injerto óseo en los defectos dejados por las piezas dentarias extraídas (figura 8).

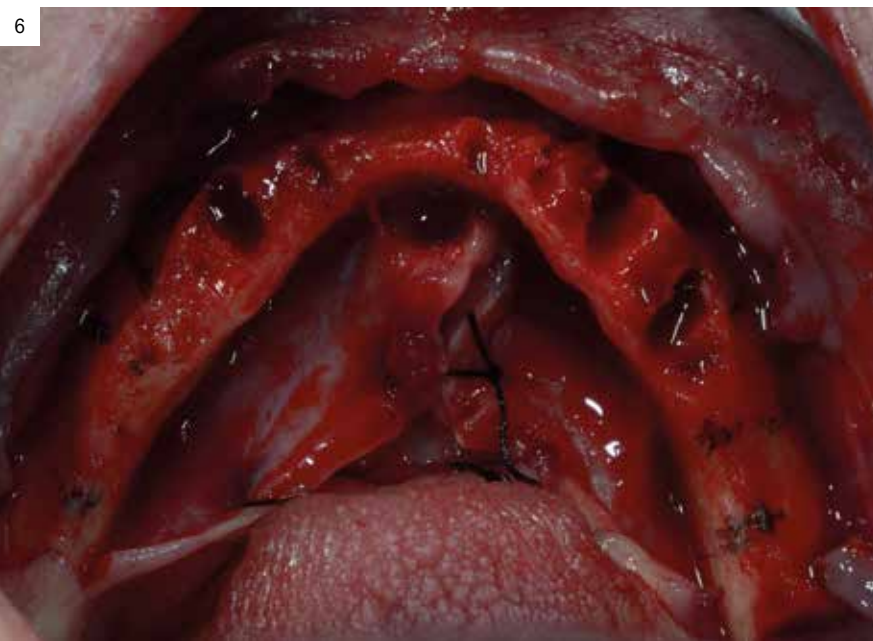


Figura 6. Colgajo inferior con exposición ósea mandibular.

Figura 7. Dientes pulidos dentro de la Cámara de procesamiento de Smart Dentin Grinder.



Figura 8. Dispositivo Smart Dentin Grinder para triturar los dientes y poder ser utilizados como injerto óseo en 15 minutos de preparación.

A continuación, se colocan en mandíbula seis Implantes Top DM de 4 mm de diámetro (Bioner Sistemas Implantológicos, Barcelona, España) de conexión cónica (figura 9).

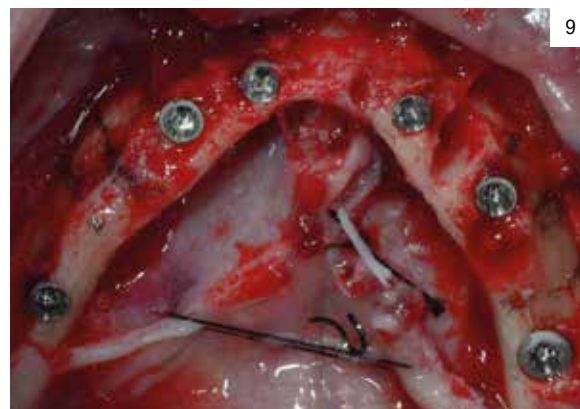


Figura 9. Seis implantes Top DM Bioner (Bioner Sistemas Implantológicos, Barcelona, España).

Posteriormente, se utilizan los implantes provisionales TR de Bioner para poder colocar la prótesis provisional fija de resina mediante el uso del Structur Premium (Voco, Alemania). Los implantes provisionales TR de Bioner tienen un



10

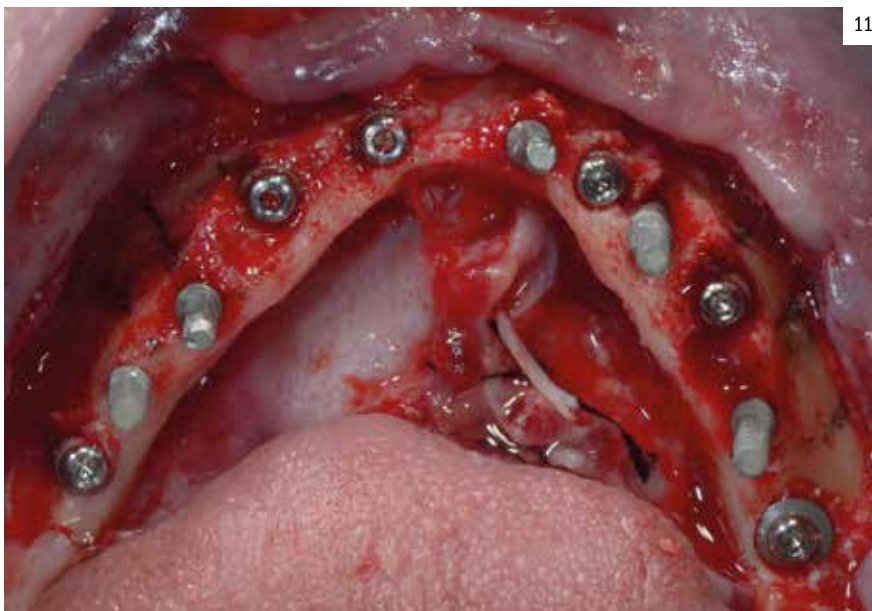
Figura 10. Implante Provisional TR de Bioner (Bioner Sistemas Implantológicos, Barcelona, España).

diámetro de 2.7 mm y una longitud que varía entre 8.5 mm a 15 mm (figura 10). Estos implantes se colocan entre los implantes definitivos colocados previamente (figura 11).

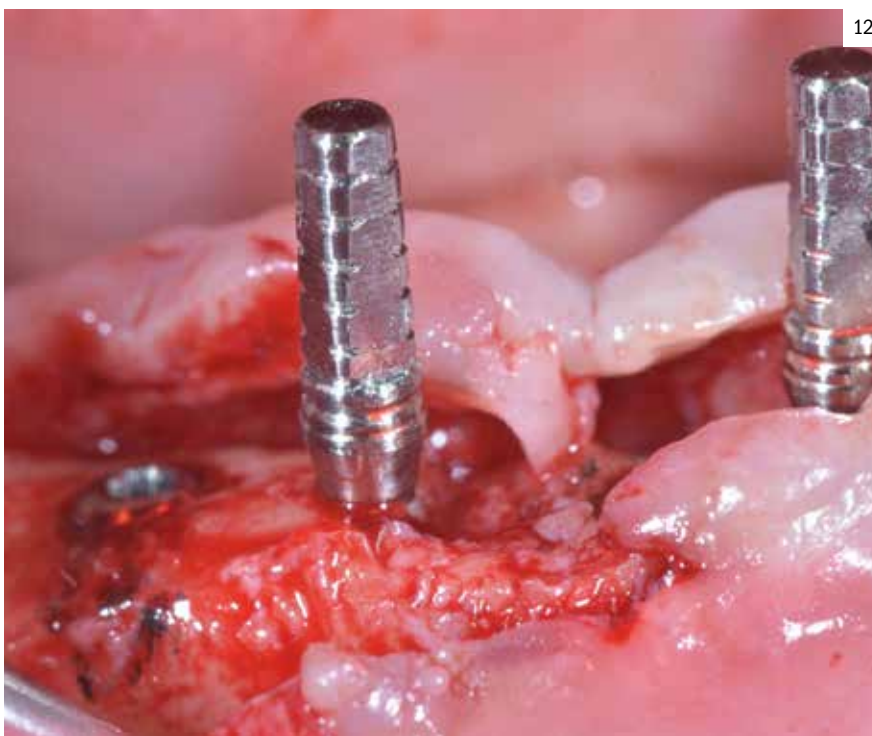
Estos implantes TR deben ser colocados con el cuello pulido de 2.3 mm fuera de la cresta, así permite la adhesión del tejido blando en este cuello dejando libre el pilar que albergará la prótesis temporal (figura 12).

Los dientes triturados se colocan en los defectos óseos y se sutura con seda 3.0 (Lorca Marín, Murcia, España) (figura 13) y, a continuación, se coloca el dique de goma y se pasa entre los pilares para poder colocar la prótesis fija provisional de resina (figura 14).

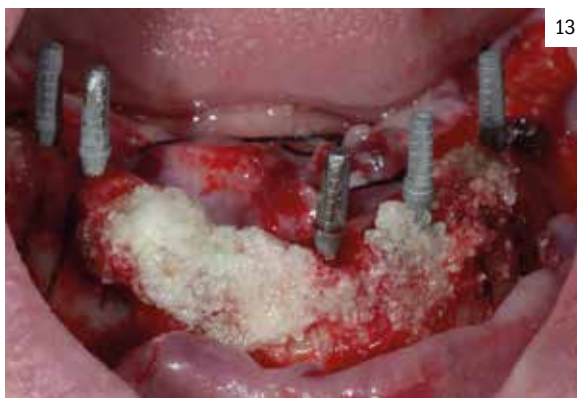Inmediatamente después de que la prótesis de resina inferior esté terminada, se levanta un colgajo vestibular en el maxilar superior y se colocan ocho implantes Top DM (figura 15). Justo después se colocan los implantes provisionales entre los implantes definitivos (figura 16). Una vez que los implantes TR han sido colocados se procede a realizar la prótesis provisional fija de resina en



11



12

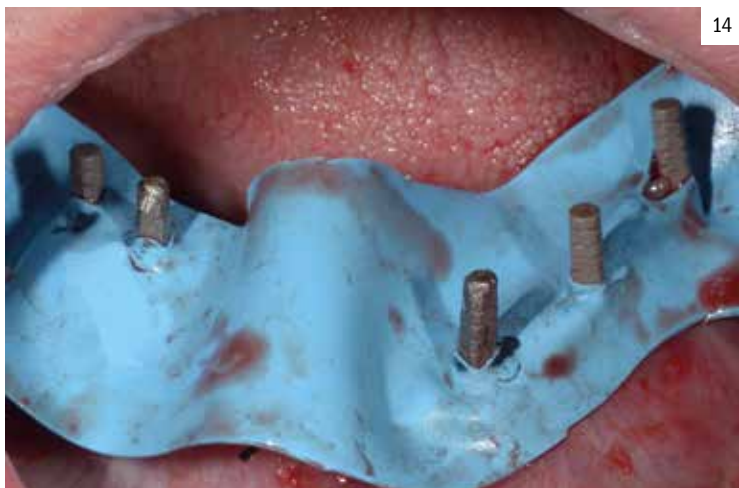

13

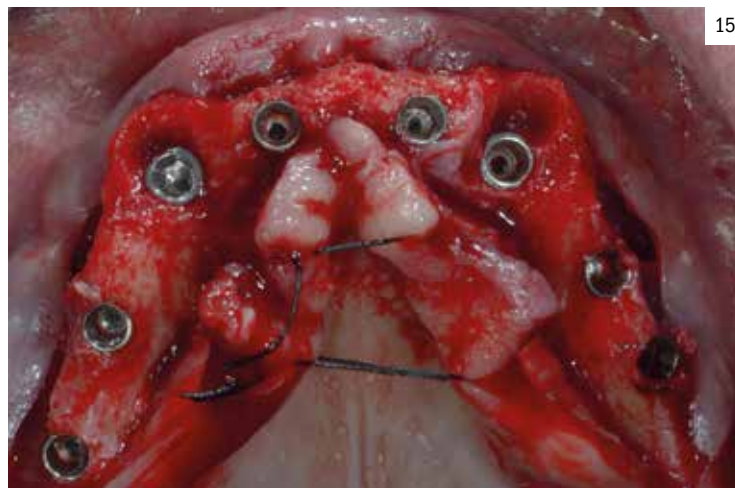Figura 11. Implante TR de Bioner colocados entre los implantes definitivos Top DM.

Figura 12. Implante TR colocado a nivel crestal dejando la parte pulida por encima de la cresta y la parte de la superficie tratada dentro del hueso.

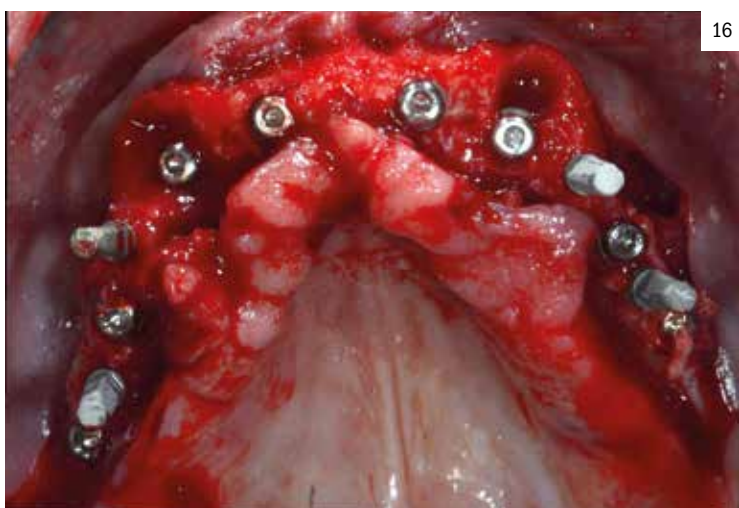
Figura 13. Colocación del diente triturado como injerto en los defectos óseos.



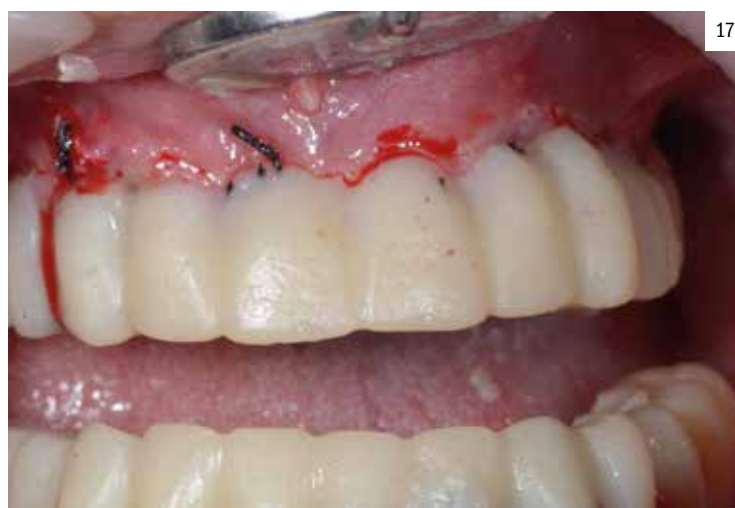14



15



16



17

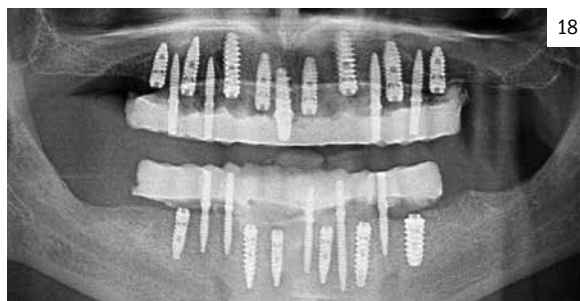Figura 14. Colocación del Dique de Goma para proteger los puntos de sutura antes de colocar los provisionales.

Figura 15. Colocación de ocho Implantes definitivos Top DM de Bioner en maxilar superior.

Figura 16. Implantes TR de Bioner colocados entre los implantes Definitivos Top DM en maxilar superior.

Figura 17. Prótesis provisional de resina Structur Premium (Voco, Alemania) sobre los implantes TR de Bioner.

el maxilar superior, teniendo ya el antagonista de mandíbula terminado (figura 17). También se realiza la ortopantomografía donde se observan en el maxilar superior 8 implantes definitivos, protegidos por los cinco implantes TR que soportan la prótesis de resina provisional, asegurándonos el éxito de los implantes post extracción. En mandíbula se han colocado seis implantes definitivos y cinco TR provisionales (figura 18).



18

Figura 18. Implantes definitivos Top DM e implantes TR provisionales.

Pasados los tres meses, se descubren los implantes definitivos y los implantes transicionales se retiran de boca (figura 19); y a los 4 meses se colocan las prótesis de resina definitivas atornilladas a los implantes, que han cicatrizado y osteointegrado sin problemas (figura 20). Posteriormente, se realiza la radiografía panorámica de control donde se observa el ajuste impecable de la barra hecha por CAD-CAM (Clasic Taller dental, Murcia, España). A la altura de los premolares inferiores se observan unos dientes de cerámica para que el paciente mantenga la dimensión vertical por tiempo, así evitará fractura de prótesis y rotura de dientes (figuras 20, 21 y 22).

Discusión

Por razones cosméticas y psicosociales, los pacientes que deben estar largos periodos de tiempo sin prótesis, no lo aceptan, pero el uso de los implantes provisionales mejora el confort,

19

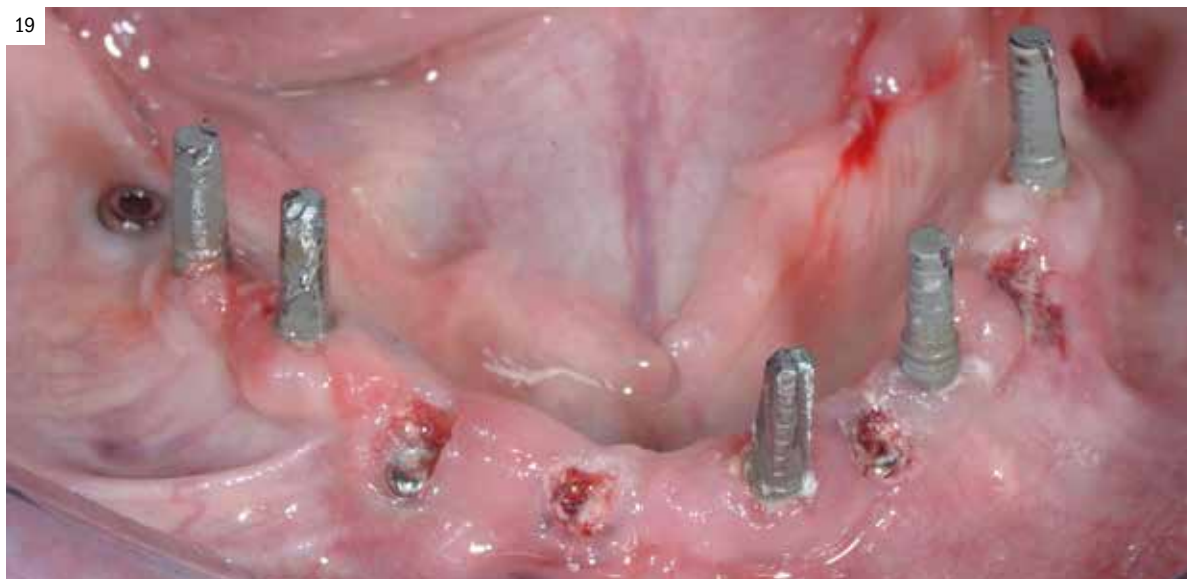

Figura 19.
Implante TR provisional
de Bioner en el momento
del descubrimiento de los
implantes definitivos.

20

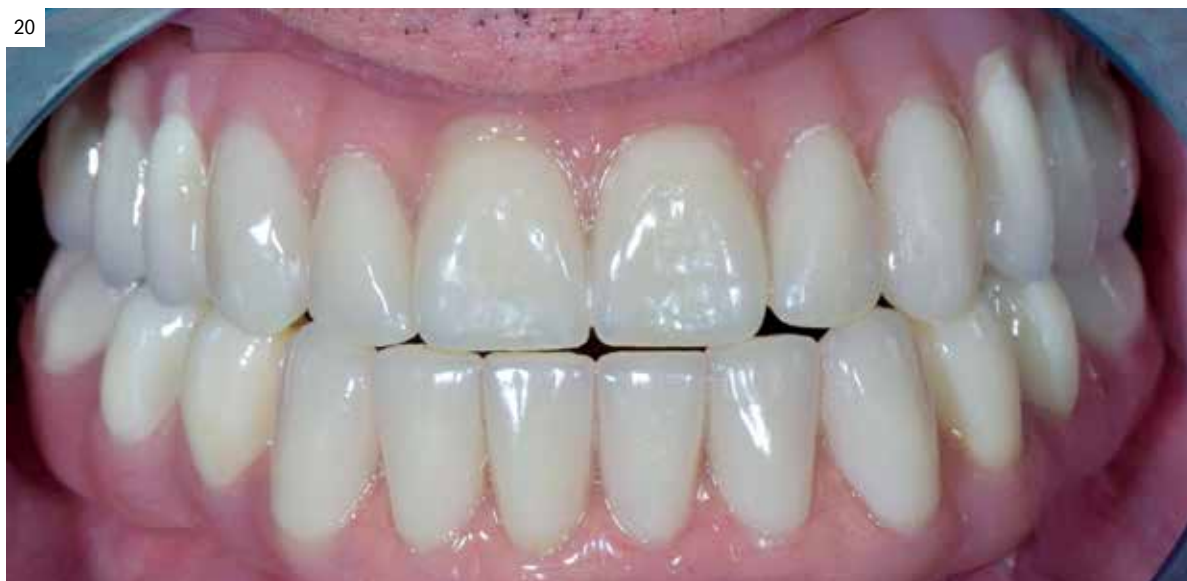

Figura 20.
Prótesis definitiva de resina
atornillada en boca.

21

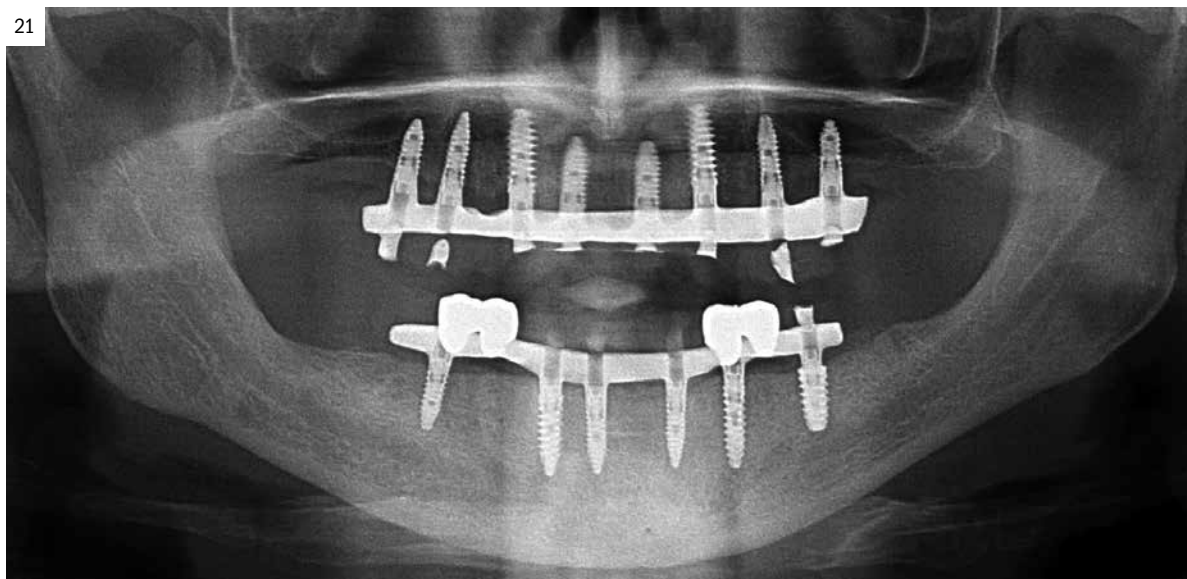


Figura 21.
Radiografía final del
paciente con barras de
CAD-CAM.

22

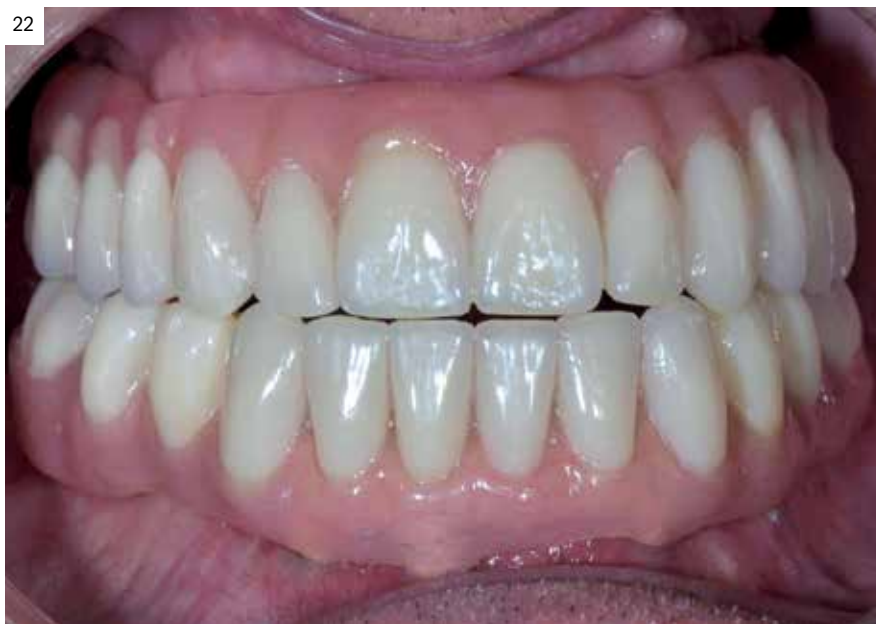

Figura 22. Prótesis definitiva atornillada a tres meses de control.

masticación, estética y fonética de estos pacientes, evitando pasar por periodos de desdentamiento. Sin embargo, la literatura sobre el uso de implantes provisionales es escasa y limitada a informes de casos clínicos que describen el tratamiento con una prótesis parcial removible para pacientes desdentados parciales y totales (11-15). Sin embargo, los IP utilizados en el presente estudio están principalmente diseñados para prótesis fijas provisionales, para age-

nesia de incisivos laterales superiores e incisivos mandibulares. También pueden ser usados como implantes temporales en niños y adolescentes que no han llegado a la edad protésica, en edades comprendidas entre 14 y 17 años. De esta manera, mantendremos el hueso en espesor y altura hasta completar la edad suficiente para que puedan colocarse los implantes definitivos.

Por otra parte, el uso de este tipo de implantes son necesarios para evitar los micro movimientos en los implantes definitivos post-extracción e inserción de la prótesis híbrida atornillada o removible, lo que puede causar la pérdida prematura de los mismos. El tratamiento protésico temporal utilizado con el implante provisional mediante férulas transparentes reducen los micro movimientos de los implantes definitivos, pero pueden agravar la movilidad de los temporales, sin afectar a la prótesis final del paciente.

Conclusión

La colocación de implantes provisionales o temporales TR cumplen los requisitos para colocar una prótesis inmediata fija cementada o atornillada evitando el uso de prótesis provisionales removibles. Estos implantes sirven para tener comodidad y satisfacción del paciente durante la cicatrización de los implantes definitivos, protegiéndoles para evitar el fracaso de los mismos en estadios tempranos.

Bibliografía

- Cochran DL, Morton D, Weber HP. Consensus statements and recommended clinical procedures regarding loading protocols for endosseous dental implants. *Int J Oral Maxillofac Implants* 2004;19 (suppl):109-113.
- Nkenke E, Fenner M. Indications for immediate loading of implants and implant success. *Clin Oral Implants Res* 2006; 17(suppl 2):19-34.
- Ledermann PD, Schenk RK, Buser D. Long-lasting osseointegration of immediately loaded, bar-connected TPS screws after 12 years of function: A histologic case report of a 95-year old patient. *Int J Periodontics Restorative Dent* 1998; 18:552-563.
- Andersen E, Haanaes HR, Knutsen BM. Immediate loading of single-tooth ITI implants in the anterior maxilla: A prospective 5-year pilot study. *Clin Oral Implants Res* 2002;13:281-287.
- Glauser R, Ruhstaller P, Windisch Setal. Immediate occlusal loading of Brånemark system TiUnit implants placed predominantly in soft bone: 4-year results of a prospective clinical study. *Clin Implant Dent Relat Res* 2005;7(suppl 1):S52- S59.
- Poggio CE, Salvato A. Bonded provisional restorations for esthetic soft tissue support in single-implant treatment. *J Prosthet Dent* 2002; 87:688-691.
- Breeding LC, Dixon DL. A bonded provisional fixed prosthesis to be worn after implant surgery. *J Prosthet Dent* 1995; 74: 114-116.
- Ostman PO, Hellman M, Nilson H, Ericsson I. Provisional implants: A clinical prospective study in 45 patients, from implant placement to delivery of the final bridge. *Clin Implant Dent Relat Res* 2004; 6:142-149.
- Froum S, Emtiaz S, Bloom MJ, Scolnick J, Tarnow DP. The use of transitional implants for immediate fixed temporary prostheses in cases of implant restorations. *Pract Periodontics A esthet Dent* 1998;10:737-746.
- Bohsali K, Simon H, Kan JY, Redd M. Modular transitional implants to support the interim maxillary overdenture. *Compend Contin Educ Dent* 1999; 20:975-978.
- Krennmair G, Weinländer M, Schmidinger S. Provisional implants for anchoring removable interim prostheses in edentulous jaws: A clinical study. *Int J Oral Maxillofac Implants* 2003; 18:582-588.
- Krennmair G, Weinländer M, Krainhöfner M, Piehslinger E. Implant-supported mandibular overdentures retained with ball or telescopic crown attachments: a 3-year prospective study. *Int J Prosthodont.* 2006 Mar-Apr; 19(2):164-70.
- Krennmair G, Fürhauser R, Weinländer M, Piehslinger E. Maxillary interim overdentures retained by splinted or unsplinted provisional implants. *Int J Prosthodont.* 2005 May-Jun; 18(3):195-200.
- Krennmair G, Krainhöfner M, Piehslinger E. Implant-supported mandibular overdentures retained with a milled bar: a retrospective study. *Int J Oral Maxillofac Implants.* 2007 Nov-Dec; 22(6):987-94.
- Krennmair G, Krainhöfner M, Weinländer M, Piehslinger E. Provisional implants for immediate restoration of partially edentulous jaws: a clinical study. *Int J Oral Maxillofac Implants.* 2008 Jul-Aug; 23(4):717-25.